

## 差热分析考查呋喃妥因缓释微囊囊材对主药的影响

第二军医大学药学院

王震 林锦明

呋喃妥因(NFT)系呋喃类硝基杂环药物的一种,具广谱抗菌作用,对大多数革兰氏阳性和阴性菌如大肠杆菌、葡萄球菌及肠球菌等都具抗菌活性。本品无论口服或静脉给药后仅在尿中可达有效浓度。因此在国内外一直是临床上治疗泌尿系感染的首选药物。根据有关文献报道,呋喃妥因的不良反主要是溶血性贫血,末梢神经炎、肺水肿及纤维化、肝损伤,有些病人还发现伴有恶心、呕吐、药疹反应。为了减少这些毒副作用,国内外有不少这方面的研究。国外 Jun·H·W 等和 Dubernet·C 等分别采用单凝聚法和溶剂蒸发法研制了呋喃妥因微囊,可达到缓释、长效、降低毒副作用的目的;而国内仅是做成肠溶片和栓剂来减低毒副作用,缓释长效方面的研究尚未见报道。作者参考国外文献研制出以明胶为囊材的呋喃妥因微囊,结果表明,可以达到缓释目的。

众所周知,药剂中赋形剂的选择是否恰当直接关系到药剂的治疗作用。赋形剂本身除应具备性质稳定外,还应不与主药发生作用,从免影响主药的疗效。为此本文采用差热分析法考查囊材明胶对主药呋喃妥因是否有影响,其方法和结果如下。

### 实验部分

#### 一、药品与仪器

1. 呋喃妥因(药典品):江苏镇江市制药厂
2. 明胶(A型):上海明胶厂
3. 呋喃妥因缓释微囊:第二军医大学药剂教研室研制

4. CDR-I型差热分析仪:上海天平厂

#### 二、实验条件

升温速率:10°C/min;纸速:5mm/min;量程:±100mv;斜率:5;气氛:空气。

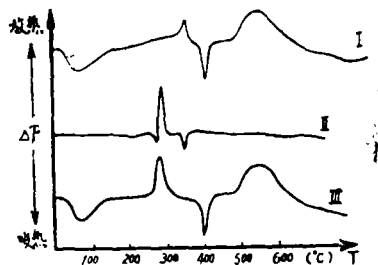
#### 三、实验方法

每次实验取样品适量,装在反应坩埚中,坩埚为铝质圆盘形,其直径为5mm,深为2.5mm。按实验条件程序升温,每一实验重复三次,所得图谱基本一至。

### 结果与图谱分析

#### 一、结果

下图是其中一次实验的实际曲线图形:



I: 囊材明胶

II: 主药呋喃妥因

III: 呋喃妥因缓释微囊

#### 二、图谱分析

用差热分析法考查赋形剂对主药有否影响,对一些赋形剂成份比较单一的制剂来讲,主要看制剂的图谱是否由赋形剂和主药图谱叠加而成。本文主要研究呋喃妥因缓释微囊的差热分析图谱是否由囊材明胶和主药呋喃妥因的图谱组成。

1. 从图Ⅲ中我们可以看出基本保留了图Ⅰ明胶的图形,只呈现340°C±明胶有一个小的放热峰消失,但从图Ⅱ中可以发现在350±°C有一个小的吸热峰,故做成微囊后,

可认为二者相互抵消。

2. 图Ⅲ在260~300℃±的特征峰与图Ⅱ对比,有些改变,如图Ⅲ放热峰的起始温度降低以及在280℃处与图Ⅱ相对应的一个小的吸热峰消失,且整个放热峰增大,经分析可以看出图Ⅰ从200℃开始到320℃±有缓慢放热趋势,加之吸热远远小于放热,因此,这一区域特征峰有所改变完全是囊材和主药峰叠加的缘故。

综上所述,我们认为:用国产CDR-I型差热分析仪考查呋喃妥因缓释微囊的结论为:囊材明胶对主药呋喃妥因没有影响。

### 讨 论



· 文摘 ·

## 长 压 定 生 发 液 新 处 方

贾丹兵译

张紫洞校

2%长压定(Minoxidil)现在已由普强药厂(Upjohn Company)制成局部用溶液以“落建”(Regaine)商品名上市。本品适用于治疗男性秃发,特别是头顶秃发,业已证明它可以刺激头发的生长,尽管作用机理尚不明瞭。局部应用长压定最常见的不良反应是在皮肤,这包括各种类型的皮炎和瘙痒,较少见的副作用则有眩晕和头痛。

局部应用长压定的推荐剂量是1ml,每日两次,必须涂擦于头皮区域。在每次应用前拟涂药部位应

干燥。每日最大的推荐剂量是2ml,应告知病人在治疗四个月后头发生长才明显。同时也应劝告病人,开始时头发的生长也许是稀薄而细微的,但最终将会变得浓厚,而且病人头发的颜色也会变深。如果病人停用“落建”,已经长出的新发可能会脱落。

商品“落建”(2%长压定局部溶液)供应包装规格为20mg/ml,每瓶的售价是53.17美元。

[hospital Pharmacy《医院药学》, 23(11); 1038, 1988(英文)]

## 乙 酰 螺 旋 霉 素 片 过 敏 反 应 一 例

南京空军医院

周晓南 冯亚英

门诊患者××、男,70岁,主诉咳嗽胸闷右下肋痛,发烧38.8℃,咽部红肿,扁桃体、心脏等正常。肺听诊右下部呼吸音略低但未听到干湿罗音,胸透诊断为:右下肺炎症。有青霉素过敏史。用葡萄糖氯化钠注射液500ml+庆大霉素24万u静滴3天,服用氯棕合剂、扑热息痛等对症治疗。后又连续用上述液体静滴3天,其间进行拍片,结果:间质性肺炎。考虑到患者年龄较大及庆大霉素对耳毒性的影响,故改口服乙酰螺旋

霉素,每日0.6g,分3次服。3日后患者左前臂感觉奇痒、发红,皮肤出现颗粒样粗糙,翌日颗粒处全部出现水泡,如蚕豆大小,并有部分破溃流水,同时,左前臂及两下肢大腿近膝部皮肤也产生上述症状。患者来院诊治,诊断为乙酰螺旋霉素过敏。令患者停药并给予维生素C片,赛庚啶口服,外擦复方康纳乐霜及复方锌油。2日后水泡处逐渐干燥,搔痒停止,一周后基本痊愈,半月后皮肤红色消退,恢复正常。